A.H.G. Doran

Extrait des **Annales de Gynécologie**, Juin 1892.

Tracts 1824 (1)

LA LAPAROTOMIE DANS LA PÉRITONITE TUBERCULEUSE DE L'ENFANT

Par **Henri Hartmann**, chirurgien des hôpitaux, et **Arthur Aldibert**, ancien interne des hôpitaux.

Faite d'abord à la suite d'erreurs de diagnostic (1), la laparotomie dans la péritonite tuberculeuse ayant été suivie de succès inespérés, on a, de parti pris, ouvert l'abdomen dans le but de guérir des tuberculoses péritonéales bien diagnostiquées. Parmi ceux qui ont défendu avec le plus d'énergie le traitement opératoire de la péritonite tuberculeuse, nous devons citer Kummel (2) et surtout Kœnig (3) qui, dans deux travaux consécutifs, a soutenu la cause de la laparotomie.

Envisagée plus spécialement chez l'enfant, la laparotomie dans la péritonite tuberculeuse a été plus rarement pratiquée. Comme chez l'adulte, elle a, au début, été faite par suite d'erreurs de diagnostic. Petri (4), en 1874, ouvre le ventre d'une fillette de 14 ans, croyant à un kyste de l'ovaire. Malgré un retour de l'épanchement, l'année suivante, des poussées successives de tuberculoses osseuses et ganglionnaires, la malade restait encore guérie en 1886. Dorhn (5), en 1878, opère une enfant de 4 ans, qu'il regardait comme atteinte de kyste de l'ovaire, et trouve une péritonite tuber-

(1) Le premier cas est dû à SPENCER WELLS. *Tumeurs de l'ovaire, etc.*, 1883, p. 110.

(2) KUMMEL. *Centralbl. f. Chir.*, 1887, n° 25; *Arch. f. klin. Chir.* Berlin, 1888, p. 39; *Deutsche med. Woch.*, 1889.

(3) KŒNIG. *Centralbl. f. Chir.*, 1890.

(4) Cité par KUMMEL. *Loc. cit.*

(5) *Deutsche med. Woch.*, 1879.

culeuse diffuse ; un an après, la guérison se maintenait parfaite. Il nous faut toutefois aller jusqu'en 1887 pour voir Roosenburg (1) intervenir de propos délibéré dans un cas de péritonite tuberculeuse à forme ascitique : deux ans après, la malade n'avait pas la moindre récidive. Depuis cette époque, les opérations se sont multipliées ; MM. Pinard et Kirmisson (2) en ont, ici même, publié des cas intéressants, et l'on trouvera, au cours de ce travail, un tableau relatant 48 opérations faites chez des enfants (3).

Dans un autre ordre d'idées, on a vu, tout récemment, appliquer à la tuberculose péritonéale des traitements réservés jusqu'ici à des séreuses moins importantes. La paracentèse de l'abdomen, suivie d'un lavage avec une solution antiseptique, vient d'être préconisée par le professeur Debove. Les faits sont encore trop peu nombreux pour permettre de conclure, et, comme nous le verrons, de nombreux arguments peuvent être invoqués contre cette pratique plus simple en apparence, mais peut-être moins inoffensive qu'on ne l'a dit.

Notre intention n'est pas de donner ici une étude d'ensemble de la laparotomie dans la péritonite tuberculeuse. On la trouvera dans la thèse de l'un de nous (4). Nous désirons simplement rapporter quelques faits nouveaux de laparotomies dans des péritonites tuberculeuses infantiles, et en tirer quelques conclusions.

Grâce à l'obligeance de notre maître, M. F. Terrier, nous avons pu opérer nos trois malades dans son service de l'hôpital Bichat. Le temps écoulé depuis l'intervention nous paraît suffisant pour nous permettre d'en publier les résultats. De plus, dans deux de ces cas, nous avons établi par

---

(1) Twee gevalle van perit. tub. genezen door laparotomie ; *Feetsbundel a F. G. Donders*. Amsterdam, 1888, p. 211.

(2) *Annales de gynécologie*, Paris, 1891, t. II, p. 171.

(3) L'un de nous a, dans un mémoire tout récent, publié *in extenso* ces opérations (ALDIBERT, *De la laparotomie dans la péritonite tuberculeuse*. Paris, Steinheil, 1892). Dans le même travail, on trouve réunis 274 cas de laparotomies pour péritonite tuberculeuse chez des adultes.

(4) ALDIBERT. *Loc. cit.*

des inoculations la nature bacillaire de l'affection, ce qui nous paraît important, car il est établi qu'il existe chez l'enfant des péritonites chroniques revêtant l'aspect macroscopique de la péritonite bacillaire. Il nous suffira de rappeler les travaux de Henoch qui a démontré histologiquement que, dans certaines péritonites, macroscopiquement identiques à la péritonite bacillaire, les granulations étaient uniquement constituées par des éléments conjonctifs et ne contenaient aucun élément tuberculeux (1).

La première de nos observations se rapporte à une péritonite tuberculeuse à évolution assez rapide, accompagnée de fièvre et d'un état général mauvais. Bien que ce cas parût peu favorable à l'intervention, la laparotomie a amené dans l'évolution du processus tuberculeux péritonéal un arrêt qui, après un an, semble définitif.

Observation I. — Le nommé M..., Henri, âgé de 12 ans, entre le 27 mars 1891 dans le service de notre maître, M. Terrier, à l'hôpital Bichat. Élevé au biberon, cet enfant a toujours joui d'une excellente santé ; il n'a jamais eu de gourmes dans son enfance, jamais d'accident suspect au point de vue de la tuberculose : il n'accuse qu'une croissance rapide depuis un an, qui l'a un peu fatigué. Son père est bien portant et sa mère n'a eu qu'une légère atteinte de rhumatisme en 1879.

La maladie actuelle a commencé dans les premiers jours de janvier, alors qu'il était encore à Dampierre (Haute-Saône). Dès ce moment, il perd l'appétit, les digestions deviennent difficiles ; après les repas, le ventre se ballonne ; il éprouve des coliques sourdes pendant toute la période digestive ; les garde-robes sont liquides et fréquentes. Son état général se modifie : il reste triste, somnolent toute la journée et ne peut plus supporter les marches un peu prolongées, qui augmentent ses douleurs abdominales ; la nuit, il a des transpirations très abondantes. Il part avec sa mère pour Paris, le 22 janvier 1891, déjà très pâle et amaigri. Pendant un mois, il continue à se plaindre du ventre, qui reste ballonné d'une façon permanente ; les douleurs qui ne sont plus passagères, persistent même en dehors de la période de digestion ; l'amaigris-

(1) Henoch. In *Soc. de méd. interne de Berlin*, séance du 16 novembre 1891.

sement enfin fait de rapides progrès et la mère se décide à le présenter à la consultation de l'hôpital Trousseau.

Il entre le 20 février 1891, dans le service de notre excellent maître, M. Cadet de Gassicourt, qui a bien voulu nous donner oralement les renseignements qui suivent. A son entrée, cet enfant ne paraissait pas très malade et ses troubles digestifs pouvaient faire croire à une simple dilatation de l'estomac. Mais après un examen méticuleux et répété, se basant sur l'existence d'un léger ballonnement abdominal, sur les douleurs pendant la digestion, sur la persistance de la diarrhée, malgré l'absence de vomissements, notre maître songea à un début d'affection péritonéale ; ce diagnostic eût été très hasardé, tellement les symptômes étaient peu concluants à cette époque, si on n'avait constaté un léger épanchement pleurétique à la base gauche ; cette pleurésie permettait d'affirmer une péritonite tuberculeuse au début.

Cette péritonite a marché excessivement vite. Dès le 8 mars, en effet, elle se présentait avec les signes de la période d'état et on pouvait constater dans l'abdomen la présence d'une ascite libre, remontant jusqu'à l'ombilic et donnant nettement la sensation de flot. Les fonctions digestives étaient encore plus compromises : des vomissements alimentaires et bilieux avaient apparu et étaient excessivement fréquents ; les douleurs étaient beaucoup plus aiguës ; les selles restaient liquides et fétides, malgré l'administration de naphtol ; enfin, la température présentait de grandes oscillations quotidiennes entre 37°,4 le matin et 40°,4 le soir ; quant à la pleurésie gauche, elle restait stationnaire.

Du 20 au 27 mars, la température oscille encore entre 38° et 40°, mais l'ascite se résorbe en partie, les vomissements et la diarrhée s'arrêtent ; les douleurs deviennent moins violentes. L'abattement, il est vrai, persiste et l'amaigrissement surtout fait de rapides progrès.

Devant cet état qui s'aggrave de jour en jour et qui menace d'enlever rapidement le malade, M. Cadet veut bien nous adresser l'enfant à l'hôpital Bichat, pour essayer, par la laparotomie, d'enrayer ce processus aigu.

Le 28. *État actuel :* En examinant cet enfant, on est frappé de son aspect souffreteux et misérable, de la pâleur cireuse de son visage avec légère bouffissure des paupières qui lui donne un facies albuminurique. Ses joues creuses font ressortir la saillie des os malaires ; sa peau est partout flasque, ridée, rugueuse ; la couche

adipeuse sous-cutanée a disparu et les masses musculaires, diminuées de volume, exagèrent le relief des saillies osseuses ; les cuisses à leur partie moyenne ne mesurent que 24 centim. et les bras 13 centim. Le poids de l'enfant est de 22 kilogr. 100.

L'abdomen au contraire, très augmenté de volume, bombe en avant, sans s'étaler ; l'ombilic, qui n'est pas déplissé complètement, se soulève à chaque effort de toux. La peau est sèche et squameuse ; la circulation veineuse sous-cutanée est un peu plus développée que normalement dans les régions sous-ombilicales. La mensuration donne 61 centim. comme circonférence ombilicale ; de l'ombilic au pubis 12 centim. ; à l'appendice xiphoïde 16 ; à l'épine iliaque antérieure et supérieure droite 13 ; à l'épine iliaque antérieure et supérieure gauche 14 centim.

La percussion indique un tympanisme très marqué dans les régions sus-ombilicales ; une sonorité normale dans l'hypogastre ; de la matité dans les fosses iliaques et les flancs, se déplaçant lorsqu'on modifie le décubitus.

La palpation est rendue difficile par la tension des muscles de la paroi ; il semble, cependant, qu'il existe dans la région ombilicale des inégalités de résistance, une espèce de gâteau empâté et diffus dont on ne peut apprécier la limite exacte. On ne perçoit pas de froissements amidonnés, mais on provoque des borborygmes fréquents. Nulle part on ne trouve de fluctuation.

Le foie ne dépasse pas les fausses côtes ; la hauteur de sa matité est normale. La rate est un peu grosse et donne lieu à une submatité dans une étendue de 3 centim. carrés environ.

L'examen du thorax indique l'intégrité du poumon droit ; à gauche, en arrière, il y a de la submatité, de l'obscurité du murmure vésiculaire, sans frottements, à la base (reliquat de sa pleurésie) ; et au sommet, en avant comme en arrière, il existe une sonorité tympanique avec expiration prolongée, mais moelleuse. Les bruits du cœur sont normaux.

Les urines sont peu abondantes (650 cent. cubes par jour) et contiennent 17 gr. 50 d'urée par 24 heures.

L'enfant reste en observation et est préparé pour l'opération jusqu'au 15 avril. Pendant cette période, on le voit toujours triste et abattu, blotti dans son lit, somnolent, ne s'intéressant à rien de ce qui l'entoure. Sa température à plusieurs reprises présente de grandes oscillations atteignant le soir 39° et 40°. Il ne mange presque plus ; il accuse sans cesse des douleurs abdominales très aiguës sous forme de coliques et vomit fréquemment le peu d'ali-

ments ou le lait qu'il ingère ; ses selles restent liquides, fétides, au nombre de 2 ou 3 par jour.

On lui fait prendre plusieurs bains savonneux, on recouvre son ventre d'une façon permanente avec un pansement antiseptique et on lui donne des paquets de bétol et de salicylate de bismuth.

Le 15 avril, *laparotomie* par M. Hartmann aidé par M. Aldibert. Une incision sous-ombilicale de 5 à 6 cent. environ, sectionne rapidement la peau et la couche sous-cutanée très mince, privée de graisse ; l'aponévrose du droit antérieur est incisée et on décolle le bord interne du droit antérieur du côté droit. On aperçoit alors une couche de graisse finement lobulée et serrée, rappelant le grand épiploon, que l'on sectionne prudemment et lentement à tout petits coups de pointe ; on met ainsi à nu et on incise un feuillet plus résistant, mais peu net, dans lequel il est difficile de reconnaître le péritoine et qui présente sur la lèvre droite de

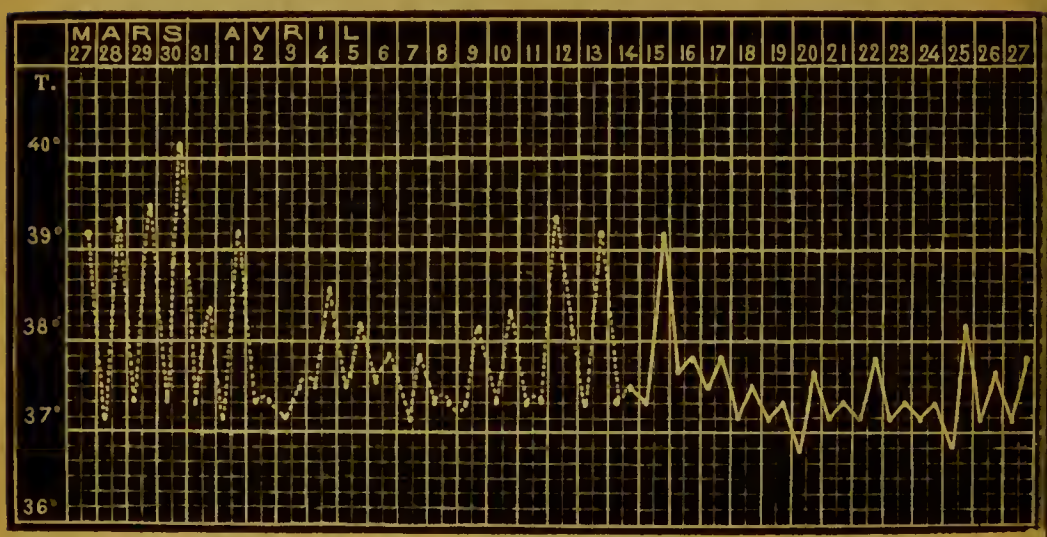

Le trait pointillé se rapporte à la période anté-opératoire. Le trait plein, indique la température après l'opération.

l'incision l'ouraque, du volume d'une plume de coq, incomplètement oblitéré.

Au-dessous de ce feuillet se trouve une masse finement granulée et lobulée, couverte de granulations jaunes avec petits amas caséeux du volume d'un pois ; cette couche saigne au moindre coup de bistouri et elle est constituée par le grand épiploon adhérent à la paroi. On essaie d'abord de le décoller en haut et à droite ; on ne peut y arriver. Palpant alors les parties voisines de l'incision

avec l'index gauche pendant que le droit, maintenu dans la plaie, va à sa rencontre, on constate un gâteau très étendu en haut et à droite, très limité au contraire à gauche de l'incision. Muni de ce précieux renseignement, on peut alors facilement et assez vite décoller avec l'ongle les adhérences épiploïques sur la lèvre gauche de l'incision et pénétrer dans la cavité abdominale. Aucun liquide ne s'écoule par la plaie.

Le doigt introduit dans l'abdomen montre que l'intestin adhère lui-même à l'épiploon dans toute la région ombilicale et ces adhérences ne lui permettent pas d'explorer la moitié droite de la cavité abdominale; à gauche on sent un péritoine verruqueux, hérissé de saillies que l'on retrouve sur la surface de l'intestin. L'anse intestinale qui se présente au fond de la plaie et le péritoine pariétal sont couverts de granulations tuberculeuses opaques, un peu jaunâtres.

On fait un lavage avec de l'eau boriquée, à 37° environ; le liquide sort d'abord un peu rougi par le sang qui s'écoule du décollement épiploïque, mais bientôt après il se présente à la sortie avec une clarté parfaite. On fait ainsi passer deux litres de liquide environ. Pendant le lavage, le pouls n'a pas augmenté de fréquence.

On excise un fragment d'épiploon pour l'inoculer et on fait une suture à trois étages, les deux profondes (une pour le péritoine, une autre pour le plan musculo-aponévrotique) à la soie, celle de la peau au crin de Florence. Pas de drainage.

15 avril. Soir. L'enfant a souffert un peu au niveau de la plaie; a eu des nausées et un vomissement. Temp. 39°. Pouls à 104. Champagne glacé. Potion avec 5 centigr. d'extrait thébaïque.

Le 16. Matin. T. 37°,6. Pouls à 100. A passé une assez bonnenuit, ni nausées, ni vomissements. A uriné seul 500 gr. depuis l'opération.

Soir. Temp. : 37°,8. Pouls à 104. Il n'accuse aucune douleur dans l'abdomen; il ne souffre qu'un peu au niveau de la plaie. Il demande à manger. Champagne. Lait et eau de Vichy.

Le 17. Matin. Temp. : 37°,4. Pouls à 98. Le malade rend des gaz par l'anus, sans canule. 600 grammes d'urine.

Soir. Temp. : 37°,8. Pouls à 102. L'enfant va très bien.

Temp. matin, 37°; soir, 37°,4.

Le petit malade va très bien, il n'éprouve aucune douleur et désire ardemment manger. Pas de selles depuis l'opération. Urine, 800 gr. Lait. Œufs. Suppression de la potion à l'extrait thébaïque.

Le 20. Température reste normale; l'enfant n'accuse aucune douleur; son état général est excellent; il a eu une selle copieuse après un lavement boriqué. On lui donne de la viande blanche, du lait et des œufs.

Le 23. Le malade est toujours très bien et la température normale. Il est gai, souriant, n'éprouve aucune douleur et a un excellent appétit; à le voir, on ne dirait pas qu'il a été laparotomisé. On fait son premier pansement; on enlève tous les fils : la réunion est complète. L'abdomen est partout souple, indolore.

7 mai. La température est toujours restée normale oscillant entre 36°,8 et 37°,4; un soir seulement elle a atteint 38°, à la suite d'une indigestion qui s'est traduite encore par un vomissement et une débâcle intestinale. L'enfant n'a éprouvé aucune colique depuis l'opération; il mange avec appétit, même avec voracité; il est gai, content et se lève.

Au second pansement, fait le 1er mai, la plaie est cicatrisée complètement; on lui laisse la ceinture de flanelle pour maintenir son ventre.

Le 15. Sa mère vient le chercher pour l'emmener chez elle, à Dampierre. L'enfant a conservé son teint pâle et blafard; l'amaigrissement a peu diminué, son poids est de 22 kilog. et la circonférence de ses cuisses ou de ses bras est identique à celle de son entrée.

L'abdomen présente une cicatrice de 7 centim., arrivant à 2 centim. de l'ombilic, souple, sans éventration; la circonférence ombilicale a diminué d'un centim. et ne mesure plus que 60 centim.; on trouve de l'ombilic au pubis 10 centim. 1/2; du même point à l'appendice xiphoïde 15; à l'épine iliaque antérieure et supérieure droite 12 1/2; à l'épine iliaque antérieure et supérieure gauche 13 1/2; ces divers rayons ont donc tous diminué depuis l'opération. A la palpation, le ventre est souple, absolument indolore, et on ne perçoit que fort mal l'empâtement péri-ombilical qui existait avant l'intervention. La sonorité est normale partout, il n'y a pas de tympanisme.

Localement, les modifications apportées par la laparotomie ne sont pas considérables, quoiqu'il y ait une diminution réelle du volume du ventre; il n'en est pas de même en ce qui concerne l'état général et les fonctions digestives. Cet enfant qui restait confiné au lit, dans l'impossibilité de se tenir debout, qui était

toujours triste et somnolent, qui ne pouvait supporter que le régime lacté, qui était sans cesse tourmenté par des coliques intestinales très aiguës, avait une température à 39° et 40°, aujourd'hui se lève et marche toute la journée, reste apyrétique, mange avec un excellent appétit et même avec voracité et n'éprouve plus aucune douleur; cette suppression des phénomènes douloureux si pénibles est pour le petit malade le bénéfice le plus net de l'intervention et il est enchanté d'avoir été opéré.

Les notes suivantes nous ont été communiquées par le docteur Coillot :

Il s'est développé pendant l'été au niveau de la cicatrice une ulcération grande comme une pièce de cinq francs non fistuleuse; l'ascite ne s'est pas reproduite (24 décembre).

Le 26 février 1892 : il n'y a pas d'ascite, ni de gâteaux indurés dans le ventre, l'ulcération de la paroi est à peu près complètement fermée. Circonférence ombilicale : 0,49 centim.; distance de l'ombilic à l'appendice xiphoïde 0,13; aux épines iliaques 0,11 (les mêmes dimensions au moment de sa sortie étaient : 60, 15 et 13 centim.).

Le ventre a donc diminué beaucoup de volume et la péritonite paraît guérie. Mais l'enfant a maigri, il ne pèse plus que 20 kilogr. 150 au lieu de 22 à sa sortie de Bichat, et paraît assez émacié.

Nous pouvons nous demander si l'amaigrissement provient de mauvais soins hygiéniques ou d'une tuberculose viscérale extra-péritonéale latente; n'ayant pas examiné l'enfant nous-même, nous ne pouvons nous prononcer.

Examen bactériologique. — Inoculation, le 15 avril, du fragment épiploïque, à un cobaye sous la peau de l'abdomen; le 20 mai, la plaie, réunie d'abord par première intention, s'ouvre et laisse échapper du pus granuleux d'aspect caséeux; elle persiste encore lorsqu'on sacrifie l'animal le 27 juillet. Elle a environ 1 centim. carré, repose sur une base un peu indurée située dans l'épaisseur des muscles et présente à la coupe des granulations jaunes très nettes.

Les ganglions des aines et des aisselles sont très augmentés de volume; les plus gros sont dans l'aisselle gauche, où se rendent les lymphatiques du point inoculé et ils y atteignent le volume d'une amande; tous présentent à la coupe l'aspect de marron cru

et dans l'aine gauche l'un d'eux est le siège d'un abcès caséeux ramolli, où l'on trouve des bacilles de Koch.

Le foie qui pèse 75 gr., est farci de granulations grises, que l'on constate aussi en très grand nombre dans la rate. Les poumons sont farcis de tubercules plus gros et grisâtres, dont quelques-uns ont les dimensions d'un gros grain de plomb.

Cette observation présente, au double point de vue clinique et opératoire, quelques particularités sur lesquelles il nous paraît utile d'insister.

Il s'agissait d'une péritonite tuberculeuse subaiguë, à marche rapide. La température élevée, à grandes oscillations, atteignant le soir 39° et même 40° ; les douleurs vives et presque continues qu'éprouvait cet enfant, les vomissements incessants et la diarrhée rebelle qu'il avait, ne laissaient que peu d'espoir sur les résultats de la laparotomie. Le malade a cependant retiré un grand bénéfice de l'intervention : sa température est tombée à la normale, dès le lendemain de l'opération ; les vomissements et la diarrhée se sont arrêtés, l'appétit a reparu, les douleurs ont complètement cessé ; l'enfant a pu se lever, courir et jouer, comme s'il était complètement guéri de son affection péritonéale. Aujourd'hui encore, dix mois après l'opération, son ventre ne présente ni ascite, ni gâteaux indurés, et paraît absolument normal. L'enfant, il est vrai, après avoir repris tous les attributs de la santé, a de nouveau maigri, et a perdu, dans ces derniers temps, deux kilogrammes ; mais cet amaigrissement est peut-être dû à une alimentation défectueuse, et une hygiène bien comprise l'aurait probablement arrêté. Sa péritonite, dans tous les cas, parait complètement guérie, et ce succès, obtenu dans des conditions si défavorables, prouve la valeur réelle de l'incision abdominale.

Nous devons attirer aussi l'attention sur une complication post-opératoire qui est survenue, l'ulcération tuberculeuse de la plaie. Cette ulcération secondaire s'explique facilement dans ce cas ; l'adhérence de l'épiploon tuberculeux à la paroi au niveau de l'incision a permis, selon toute probabilité, l'inoculation de la plaie par continuité.

Au point de vue opératoire, il n'est pas inutile de faire remarquer que nous avons eu une certaine difficulté à reconnaître les divers plans de la paroi et que le péritoine, en particulier, était à peu près impossible à distinguer. L'adhérence à la paroi du tablier épiploïque a encore compliqué l'intervention ; il a fallu explorer, avec un doigt dans la plaie et un autre dans le voisinage, l'étendue de ses adhérences dans toutes les directions, et ce n'est qu'après avoir constaté qu'elles étaient très limitées à gauche de l'incision, que nous avons pu agir en ce point, décoller l'épiploon, et pénétrer dans l'abdomen. Remarquons, en outre, que dans ce cas, la ponction n'eût pas été sans danger. L'épiploon, en effet, adhérait à la paroi sur une grande étendue, dans les points où on pratique d'habitude la paracentèse ; l'intestin était lui-même collé au tablier épiploïque ; or ces adhérences ne pouvaient être diagnostiquées avant l'opération, car on ne sentait que d'une façon diffuse, un épaississement de la paroi au niveau de la région ombilicale. Une ponction, faite dans ces conditions, aurait eu par conséquent les plus grandes chances de léser l'épiploon et l'intestin.

Notre seconde observation a trait à une péritonite tuberculeuse suppurée, enkystée dans la partie inféro-latérale de l'abdomen.

Observation II. — La petite S..., Aurélie, âgée de 9 ans et demi. nous est envoyée de la consultation des Enfants-Malades par notre ami Triboulet, et elle entre à Bichat, le 20 juin 1891.

Son père est bien portant; sa mère a depuis 5 ans une laryngite chronique suspecte; deux autres enfants sont en bonne santé; un est mort à 18 mois des suites d'une laryngite diphtéritique.

Elle a eu la rougeole à 8 mois; la coqueluche à 1 an 1/2; une fracture de cuisse à 2 ans; la varicelle à 3 ans; jamais elle n'a présenté ni gourme, ni kératites, ni adénites chroniques. Depuis l'âge de 4 à 5 ans elle est sujette à des bronchites qui se répètent, mais qui ont une courte durée.

Sa mère fait remonter le début de l'affection actuelle au 13 mai et l'attribue à un coup de pied que l'enfant aurait reçu à l'école. D'après elle, jusqu'à cette époque, l'enfant n'avait accusé aucun

trouble digestif, aucune douleur abdominale ; ce jour-là elle se serait alitée avec un ventre ballonné et douloureux, une fièvre vive, des sueurs abondantes et des vomissements très fréquents. Ces accidents aigus se sont amendés lentement : le volume du ventre a un peu diminué, les douleurs abdominales se sont atténuées et les vomissements arrêtés ; la diarrhée du début a fait place à une constipation opiniâtre ; mais l'enfant a énormément maigri. Depuis une huitaine, les accidents ont repris une certaine acuité ; la diarrhée a reparu avec des coliques intermittentes très violentes, persistant un jour ou deux, et une fièvre intense ; la mère se décide alors à conduire sa fille à l'hôpital.

20 juin. — *État actuel :* Cette enfant pâle, chétive et malingre présente un amaigrissement extrêmement marqué ; sa peau, flasque et ridée, recouvre des membres squelettiques : les cuisses mesurent 22 centim. 1/2 à leur partie moyenne et le bras 11 centim. Son poids est de 16 kilogr.

Son abdomen volumineux et distendu contraste avec le peu de développement et l'amaigrissement de son thorax. La peau, squameuse et rugueuse, présente dans la région sous-ombilicale trois cicatrices produites par l'application de mouches de Milan ; on aperçoit une légère dilatation du réseau veineux sous-cutané sous-ombilical. Le ventre, qui n'est pas étalé et qui bombe en avant, est partout augmenté de volume ; mais il existe juste au-dessous de l'ombilic une zone large d'un travers de main qui fait en avant une saillie spécialement marquée. La circonférence ombilicale est de 55 centim. ; il y a, de l'ombilic au pubis, 10 centim. à l'appendice xiphoïde 12 centim., à l'épine iliaque antérieure et supérieure droite 13 centim., à l'épine correspondante gauche 12 centim.

La percussion donne de la matité dans une zone large de trois travers de doigt dans la fosse iliaque gauche et l'hypogastre et d'un travers de pouce dans la fosse iliaque droite ; elle prend ainsi la forme d'un croissant à concavité supérieure plus large à gauche, allant en s'effilant dans la fosse iliaque droite. Cette percussion est douloureuse sur toute cette étendue, mais elle l'est surtout dans la fosse iliaque gauche où pratiquée légèrement et superficiellement elle fait pleurer la malade. Cette matité est fixe et ne se déplace pas dans les décubitus latéraux. Dans tous les autres points la sonorité est tympanique.

A la palpation, on sent, au niveau et un peu au-dessous de l'ombilic, sur une étendue transversale de 10 centim. et verticale de 5 centim., un gâteau d'empâtement, un plastron dur, à limites périphériques diffuses, très douloureux et faisant corps avec la paroi ; au niveau de la fosse iliaque gauche, les muscles sont tendus et la moindre pression est si douloureuse qu'on ne peut palper les parties profondes ; dans la fosse iliaque droite, on ne sent rien d'anormal. On ne constate nulle part ni cris intestinaux, ni frottements.

La matité hépatique, de 6 centim. sur la ligne mamelonnaire, ne dépasse pas les fausses côtes ; la rate n'est pas sensible à la percussion.

L'examen du thorax ne révèle aucune trace de pleurésie ; la respiration est pure partout, sauf dans la fosse sus-épineuse gauche où l'inspiration et l'expiration sont un peu plus rudes qu'à droite, sans être prolongées, sans s'accompagner de modification appréciable de sonorité. Les battements cardiaques sont normaux.

Les urines, normales comme quantité, contiennent 13 gr. d'urée par 24 heures.

Dans les plis inguinaux et les régions carotidiennes, il existe plusieurs ganglions peu volumineux.

Les troubles fonctionnels sont très accusés ; la malade, triste et abattue, éprouve, depuis son entrée, des douleurs sous forme de coliques violentes, localisées dans la fosse iliaque gauche et la zone péri-ombilicale voisine ; elle a pleuré et crié toute la nuit. Elle ne prend aucune nourriture, ne supporte qu'un peu de lait ; elle n'a pas vomi et a eu 4 ou 5 selles liquides et fétides.

Du 20 au 25 juin, l'état se modifie peu : l'enfant a une température qui atteint le soir 39° et 40°, les douleurs abdominales intermittentes persistent avec la même intensité, rendant tout repos impossible ; la diarrhée continue ; la malade pleure et crie jour et nuit et ne s'alimente plus. Ayant été désinfectée pendant cette période, on l'opère le 25 juin.

Laparotomie, le 25 juin, par M. Hartmann, aidé par M. Aldibert ; le chloroforme donné par Mme Magnus est très bien supporté.

On fait une incision sous-ombilicale de 5 centimètres environ et on sectionne lentement les divers plans successifs qui sont très

vasculaires, ce qui nécessite l'application de nombreuses pinces. Après avoir détaché de sa gaine le muscle droit antérieur du côté droit, on trouve, en haut, un tissu lisse et grisâtre, dépourvu de graisse, saignant en nappe au moindre coup de bistouri qui va avec la plus grande prudence, à tout petits coups de pointe; cette surface adhère intimement de chaque côté aux lèvres de l'incision. Craignant que ce ne soit l'intestin adhérent, on revient à la partie inférieure de la plaie. On constate, à ce niveau, quelques pelotons adipeux jaunâtres, assez gros ; mais il est difficile de se rendre compte s'ils appartiennent à l'épiploon ou à la graisse propérito-

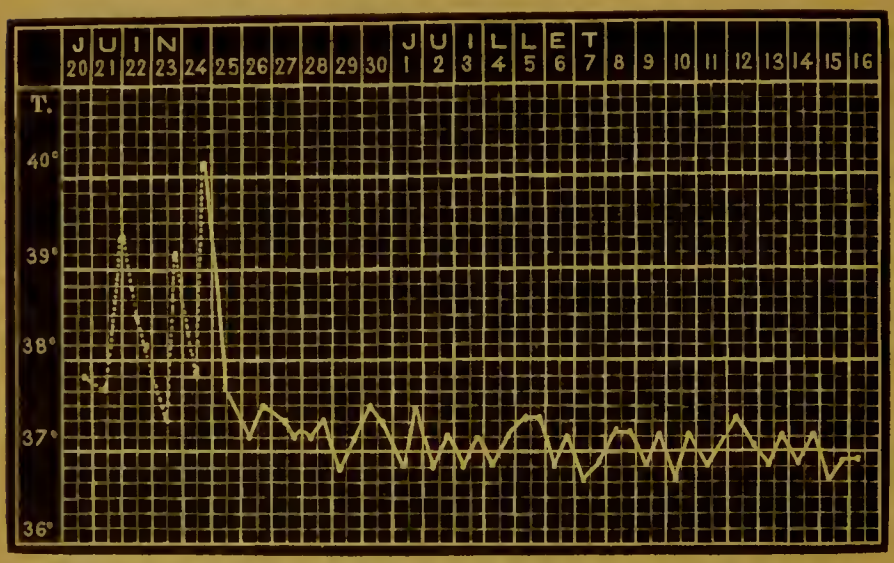

néale. Cette couche mince est incisée à petits coups de pointe; profondément on aperçoit alors une petite masse d'aspect caséeux, du volume d'un pois. La sonde cannelée, portée en ce point, déchire une paroi très mince et donne immédiatement issue à du pus un peu séreux qui s'échappe avec quelques bulles gazeuses; après l'issue d'un verre à madère de ce pus, il sort un liquide puriforme plus jaunâtre, ayant les caractères du contenu intestinal.

Le petit doigt introduit par cet orifice, reconnaît l'existence d'une poche s'enfonçant vers la fosse iliaque gauche, dépassant un peu à droite la ligne médiane et remontant jusqu'à l'ombilic où elle paraît fermée par des adhérences de l'épiploon à la paroi abdominale; quant à sa paroi profonde, elle paraît constituée par les

anses intestinales accolées, lisses et rougeâtres, sans granulations tuberculeuses apparentes. En résumé, il existe à la partie inférieure gauche de l'abdomen, une poche purulente paraissant communiquer avec l'intestin et complètement isolée du reste de la cavité péritonéale. Elle est lavée avec un litre d'eau boriquée stérilisée et bouillie, jusqu'à ce que le liquide ressorte clair ; un drain du volume du petit doigt est introduit dans le fond de la cavité ; sutures à trois étages, les deux profonds (péritoine et muscle) à la soie, le superficiel (peau) au crin de Florence. Un fragment de la paroi de la poche est inoculé le jour même sous le péritoine d'un cobaye.

Le 25, soir. T. 37°,4, pouls 120, assez fort, respiration 40. La petite malade ne souffre pas du ventre ; elle n'a pas eu de vomissements et n'est pas abattue. Le pansement est complètement traversé par un suintement jaunâtre, très abondant, contenant des grumeaux de même couleur et ayant une odeur intestinale très nette. Diète absolue. Potion avec cinq centigr. d'extrait thébaïque.

Le 26, matin : T. 37°, pouls 128. L'enfant a passé une assez bonne nuit et a reposé ; elle n'accuse aucune douleur abdominale et ne vomit pas. Elle urine seule. Le pansement est encore traversé par un suintement analogue à celui de la veille. Potion de Todd avec cinq centigr. d'extrait thébaïque ; bétol et salicylate de bismuth 2 gr. en deux fois. Lait. Soir : on refait le pansement qui est encore traversé.

Du 27 au 3 juillet, la température reste normale et le pouls revient à sa fréquence habituelle dès le 28. L'enfant n'éprouve aucune douleur, les coliques si vives qu'elle avait avant l'opération ont cessé complètement ; l'état général est bon. Notre excellent collègue et ami, M. Michon, dans le service de qui elle se trouve, lui fait son pansement deux fois par jour ; le suintement est toujours extrêmement abondant et a les caractères du contenu intestinal ; il a produit un érythème considérable de la paroi, que l'on combat avec de la vaseline à l'acide borique et à l'oxyde de zinc.

L'enfant est alimentée exclusivement avec du lait et des œufs et prend toujours 3 gr. de bétol et de salicylate de bismuth.

Le 3. On raccourcit un peu le drain et on enlève les crins : la réunion primitive de la plaie est complète, malgré le suintement intestinal très abondant.

Du 4 au 13. Un drain de calibre inférieur est placé dans la plaie ;

le suintement est toujours très abondant et nécessite deux pansements par jour. A deux reprises, on lui donne du bleu de méthyle, pour savoir si la fistule communique avec l'intestin, mais on n'obtient aucune coloration du suintement. On augmente l'alimentation, l'enfant prend de la viande et du pain, même médication.

Du 13 au 23. On ne fait plus qu'un pansement par 24 heures, la température reste toujours normale ; les forces reviennent, l'état général est excellent, la petite malade engraisse. Elle se lève le 23 juillet et le 1er août elle n'a dans son trajet fistuleux qu'un tout petit drain de 4 cent. de long, qui laisse écouler un liquide jaunâtre, séreux, analogue à du liquide intestinal, en quantité très faible.

14 août. La petite malade est emmenée par sa mère. Sa cicatrice a 4 centim. de longueur, arrive à 3 cent. de la symphyse et ne présente pas d'éventration ; sur sa partie moyenne se trouve l'orifice fistuleux, en cul-de-poule, admettant un tout petit drain, qui laisse écouler une sérosité jaunâtre peu abondante, tachant à peine le pansement. L'abdomen ne tombe plus en avant ; il est plutôt étalé et la saillie de la région ombilicale a disparu complètement. La peau n'est plus lisse, squameuse, elle a repris ses caractères normaux ; le réseau veineux sous-cutané a un développement à peu près normal. La mensuration donne : de l'ombilic au pubis 8 cent. 1/2 ; à l'appendice xiphoïde, 12 centim. ; à l'épine iliaque antérieure et supérieure droite, 12 cent. 1/2 ; à l'épine correspondante gauche, 12 centim. La pression est absolument indolore, alors qu'avant l'opération, la moindre palpation suffisait pour faire crier l'enfant ; on peut actuellement saisir l'abdomen à pleines mains et le palper très profondément sans qu'elle accuse la moindre douleur. Cette palpation fait constater un vaste gâteau occupant la partie moyenne du ventre, allant du pubis presque jusqu'à l'appendice xiphoïde ; ce gâteau induré commence à gauche, un peu en dehors de l'épine iliaque antérieure, pour remonter vers la première côte flottante ; à droite, il suit à peu près le bord externe du muscle droit antérieur et envoie un prolongement dans la fosse iliaque correspondante ; en bas, il descend jusqu'au pubis ; en haut, il se perd au-dessus de l'ombilic. Tout ce plastron présente une surface irrégulière, noueuse, indolore, immobile sur les plans profonds, tandis que la paroi glisse facilement sur lui ; en le prenant entre les deux mains, on constate facilement son immo-

bilité absolue sur les plans profonds. Cette palpation bimanuelle fait aussi percevoir que son bord gauche est constitué par une arête vive, dure et tranchante qui doit être constituée par le grand épiploon induré et tendu comme une corde. Les flancs sont absolument souples. Dans ces recherches, on ne provoque ni gargouillements, ni froissements amidonnés. Quant à la percussion, elle donne de la sonorité partout, sauf dans les fosses iliaques et l'hypogastre où il existe de la submatité à la percussion superficielle et une sonorité normale à la percussion profonde.

La diminution de volume de l'abdomen, l'absence de reproduction du liquide, démontrent l'heureux effet de l'intervention sur l'état local ; les modifications de l'état général sont encore plus manifestes et l'enfant est presque méconnaissable. Cette petite malade, squelettique, au facies décharné, triste et maussade, immobilisée au lit avec de violentes douleurs abdominales lui arrachant des cris et des larmes et rendant tout repos impossible, ne s'alimentant plus, vomissant sans cesse et ayant tous les soirs une température de 39° à 40°, actuellement se lève, court, joue et rit toute la journée ; sa température est normale, ses douleurs ont disparu, son appétit est excellent et ses fonctions digestives se font régulièrement. Elle pèse 20 kilogr., et a par conséquent augmenté de 4 kilogr. en un mois et demi ; la circonférence de ses cuisses mesure 20 centim., celle de ses bras 15 centim., ce qui donne une augmentation d'un bon tiers. Les ganglions carotidiens ont disparu presque complètement, ainsi que la rudesse respiratoire et la submatité du sommet du poumon gauche. En somme, à la voir ainsi engraissée, courir et jouer dans la salle, on ne pourrait supposer l'état si défectueux dans lequel elle se trouvait avant l'opération.

Novembre. L'enfant revient pour montrer sa fistule qui persiste toujours et qui donne lieu à un suitement jaunâtre peu abondant ; le stylet pénètre encore en haut et à gauche à une profondeur de 5 centimètres environ, dans une espèce de poche rétropariétale ; il permet à sa sortie l'issue d'une sérosité roussâtre chargée de petits grumeaux d'aspect caséiforme. Le ventre est partout souple et indolore ; on ne sent plus d'empâtement en aucun point.

L'état général reste excellent. La malade pèse 21 kilogr. ; elle mange avec beaucoup d'appétit, court toute la journée et demande à rentrer à l'école.

3 *février* 1892. La fistule est complètement fermée depuis trois semaines. Ventre absolument souple, sans la moindre trace d'induration, plat, indolore. Poids, 21 kilogr. 500. Circonférence ombilicale, 48 centim. 1/2. Circonférence à la partie moyenne des cuisses, 34 centim., des bras, 16 centimètres. Excellent état général. La malade va à l'école depuis un mois.

Examen bactériologique. — Inoculation : Le cobaye inoculé avec le fragment de la paroi de la poche suppurée est sacrifié le 14 août. Cet animal, très amaigri, ne présente rien d'anormal dans le tissu sous-cutané, ni dans le système ganglionnaire superficiel.

Sur le péritoine pariétal, au point d'inoculation, se trouve un noyau gros comme un pois, très induré, auquel adhère le grand épiploon; au voisinage existent deux granulations jaunes très nettes.

Les viscères abdominaux sont presque tous atteints, mais la tuberculose présente une prédominance excessivement marquée dans le foie ; on y constate de nombreux tubercules dont quelques-uns ont le volume d'une lentille. Sur la rate il existe quelques granulations grises très fines, ainsi que sur le poumon gauche.

En somme, les lésions tuberculeuses sont manifestes, mais elles prédominent dans le foie.

Il n'est pas inutile de revenir sur certaines particularités que présente cette observation. Le mode de début brusque, succédant à un traumatisme, est anormal mais la nature tuberculeuse de l'abcès nous semble bien établie par les résultats très nets des inoculations. On peut donc se demander si on n'a pas eu affaire à une péritonite tuberculeuse latente, et si le traumatisme, en rompant un intestin altéré, n'a pas donné lieu à des symptômes péritonitiques aigus que l'on a considérés comme marquant le début de la tuberculose péritonéale; l'existence de la communication préopératoire de l'intestin avec le foyer suppuré plaide en faveur de cette manière de voir.

Il faut faire remarquer encore la difficulté et même *l'impossibilité*, dans laquelle on se trouve, *de poser le diagnostic d'une péritonite tuberculeuse suppurée.* Cette petite malade avait bien de la fièvre, des douleurs très aiguës, et

des vomissements, mais ces mêmes symptômes existaient dans notre première observation où cependant le liquide intra-abdominal était franchement ascitique.

Il est inutile d'insister sur le merveilleux résultat qu'a donné la laparotomie dans ce cas. Cette enfant squelettique, avec une température de 39° et 40°, immobilisée au lit par des douleurs très violentes, s'alimentant à peine, est actuellement, huit mois après l'opération, forte, grasse et apyrétique ; elle a pu reprendre les jeux et occupations de son âge ; son ventre est indolore, souple partout et ne présente plus ces gâteaux d'induration si marqués au moment de son entrée.

Au point de vue opératoire, il faut signaler encore ici la difficulté que l'on a eue de reconnaître les plans profonds de la paroi ; la nécessité, dans laquelle on s'est trouvé, d'abandonner la partie supérieure de l'incision, de crainte de léser l'intestin adhérent et de revenir à la partie inférieure où la voie paraissait plus facile, grâce à la présence de pelotons adipeux d'apparence épiploïque. Notons, enfin, que la fistule intestinale préopératoire s'est spontanément fermée après une durée de sept mois. Cette oblitération spontanée plaide en faveur de l'abstention dans la cure de ces fistules, d'autant plus que les cas dans lesquels on a fait une tentative de restauration chirurgicale ont été malheureux. La sinuosité des trajets, les adhérences parfois nombreuses et serrées des anses intestinales entre elles et la paroi, les altérations des tuniques elles-mêmes de l'intestin, rendent compte de la difficulté opératoire et des insuccès de ces tentatives d'oblitération dans les cas de péritonites tuberculeuses (1).

Notre troisième cas est plus complexe et d'une interprétation plus délicate. Il s'agit, en effet, d'un enfant de 6 ans, que l'un de nous a observé d'abord à Trousseau, puis à Bichat

(1) Nous avons, de même, observé dans un certain nombre de cas la guérison de fistules stercorales post-opératoires après des salpingectomies, guérison tantôt spontanée, tantôt consécutive à la dilatation et au drainage temporaire de la fistule.

pendant une période de 4 mois. Ce petit garçon, a présenté, durant cet intervalle, tous les signes d'une péritonite tuberculeuse classique : Début par une période de tympanisme avec coliques et vomissements, suivie d'une période ascitique en voie de résorption, lors de son entrée à l'hôpital Bichat. Le diagnostic de péritonite bacillaire avait été posé par M. Cadet de Gassicourt et par tous ceux qui avaient examiné le malade. Nous ouvrons l'abdomen et nous ne constatons dans la région sous-ombilicale aucune granulation tuberculeuse ; il n'existait qu'un grand nombre de ganglions mésentériques, augmentés de volume, mais ne constituant pas de tumeur, il n'y avait qu'une faible quantité de liquide ascitique. Nous n'avons trouvé aucun tissu suspect que l'on put enlever pour l'inoculer ou l'examiner au microscope et démontrer la nature vraie de l'affection, en présence de laquelle nous nous trouvions. S'agissait-il réellement d'une péritonite tuberculeuse ? avait-on affaire, au contraire, à une tuberculose ganglionnaire mésentérique et, dans ce cas, y avait-il de l'entérite bacillaire ? L'examen opératoire a démontré qu'il n'y avait pas de granulations dans la région sous-ombilicale, mais nous ne pouvons pas affirmer qu'il n'existait pas de lésion de ce genre dans les parties sus-ombilicales, la péritonite localisée dans ces régions n'est, on le sait, pas rare chez l'enfant. L'existence d'une tuberculose ganglionnaire mésentérique est certaine. Certes il ne s'agissait pas de ganglions volumineux, formant des tumeurs grosses comme le poing, comme le fait s'observe souvent ; nous nous trouvions en face de cette forme, bien décrite par Barthez et Sanné, forme dans laquelle beaucoup de ganglions sont tuberculeux, mais restent isolés et petits et ne contiennent qu'un ou deux tubercules. Y avait-il de l'entérite bacillaire ? C'est loin d'être certain, car, d'après les mêmes auteurs, cette entérite spécifique n'existerait que dans les 2/3 des cas environ de phtisie mésentérique. Les troubles digestifs qu'avait le petit malade, peuvent parfaitement être expliqués par une entéro-colite simple, si fréquente chez

l'enfant. On sait, du reste, que chez lui le diagnostic d'entérite tuberculeuse est très difficile à porter, car peu de symptômes la caractérisent. La diarrhée rebelle, les douleurs au niveau des côlons pendant la digestion, sont communes à toutes les variétés d'entérite chronique, le mélæna seul, indiquant l'existence d'ulcérations intestinales, permet d'affirmer la nature bacillaire de l'affection. Nous croyons donc, que dans le cas particulier dont nous allons donner l'observation il s'agissait d'une tuberculose ganglionnaire mésentérique compliquée peut-être d'une péritonite tuberculeuse sus-ombilicale.

Observation III. — Le nommé C..., Louis, âgé de 6 ans, entre à Trousseau, le 10 décembre 1890, dans le service de notre maître M. Cadet de Gassicourt. Ses antécédents héréditaires n'offrent aucun intérêt spécial : son père est bien portant et sa mère rhumatisante ; deux sœurs ont succombé à des affections indéterminées, l'une en naissant, l'autre à 2 ans, après 3 mois de maladie. Quant à lui, il a eu de la gourme dans sa première enfance et une kérato-conjonctivite qui a persisté deux ans et dont il porte encore les vestiges ; à l'âge de 4 ans, il a eu une bronchite d'une assez courte durée, mais qui revient assez fréquemment.

Son affection actuelle a débuté dans les premiers jours de novembre insidieusement: son ventre s'est ballonné progressivement ; ses digestions sont devenues difficiles et se sont bientôt accompagnées de vomissements qui, d'abord rares, se sont ensuite répétés presque tous les soirs ; ses garde-robes sont devenues liquides ; son caractère s'est modifié : il a cessé de jouer, et est resté triste et somnolent. Le 20 novembre, a apparu de l'œdème des pieds, qui peu à peu a gagné les deux membres inférieurs en totalité.

A son entrée à Trousseau, on constate un œdème très marqué des membres inférieurs, plus léger aux mains. L'abdomen est volumineux, peu douloureux à la palpation et présente une ascite abondante, libre. L'enfant a peu d'appétit, il ne vomit pas mais il a des selles liquides, fréquentes et fétides. Il tousse légèrement, quoique l'auscultation ne révèle rien d'anormal du côté des plèvres ou du poumon ; les bruits du cœur sont normaux. Les urines ne contiennent pas d'albumine.

Pendant son séjour à Trousseau, du 10 décembre au 30 mars, on voit d'abord disparaître l'œdème des membres trois jours après son entrée et l'ascite dès la fin de décembre ; on assiste à deux poussées aiguës du côté de l'abdomen, d'une durée d'une huitaine avec réaction péritonéale intense : pendant ces périodes, en effet, le ventre augmentait énormément de volume, l'enfant accusait de violentes douleurs abdominales spontanées sous forme de coliques, exaspérées par la moindre pression, vomissait absolument tout ce qu'il ingérait, avait des selles liquides et très fétides, pendant que sa température oscillait entre 38° et 39°. Dans l'intervalle de ces poussées, le ventre redevenait normal, indolore, les digestions se faisaient à peu près régulièrement, et la température redescendait entre 37° et 38°. A la fin de février, l'ascite reparaît, assez abondante, mais cloisonnée en apparence, et le thermomètre remonte au-dessus de 38° ; cet épanchement se résorbe lentement et l'enfant conserve un ventre volumineux, sensible à la palpation, de l'anorexie, des vomissements passagers, de la diarrhée, et un léger mouvement fébrile.

En présence de cet état qui va sans cesse en s'aggravant, M. Cadet de Gassicourt veut bien nous confier cet enfant qui entre le 30 mars dans le service de notre excellent maître M. Terrier pour y être laparotomisé.

A son entrée à Bichat, on constate un arrêt de développement et un amaigrissement extrême de l'enfant. Il a à peine la taille d'un enfant de 4 ans ; la peau des membres est flasque et ridée, squameuse ; les saillies osseuses sont partout excessivement marquées, le tissu adipeux a disparu presque complètement et les masses charnues elles-mêmes sont atrophiées ; la circonférence des cuisses à la partie moyenne ne mesure que 17 cent., celles des bras 10 centimètres. Son poids est seulement de 13 kilogr. 300. Il a perdu toute gaieté, refuse de jouer, et toujours somnolent il reste enfoui sous les draps, pelotonné en chien de fusil.

Son abdomen est uniformement saillant et tendu ; il ne présente pas de circulation veineuse collatérale notable ; il existe une éventration sus et sous-ombilicale d'un gros travers de doigt. La mensuration donne 55 c. 5 comme circonférence ombilicale ; de l'ombilic au pubis, 10 cent., à l'appendice xiphoïde 15 cent., à l'épine iliaque antérieure et supérieure droite 12 cent,, à l'épine iliaque antérieure et supérieure gauche 11 cent.

La palpation est indolore ; elle ne fait reconnaître ni tumeur, ni induration profonde, ni empâtement, ni froissement péritonéal ; on trouve partout une résistance élastique uniforme. On sent déborder au-dessous des fausses côtes la rate d'un demi-centimètre et le foie d'un travers de pouce environ.

La percussion dénote un tympanisme étendu presque à la totalité de l'abdomen ; à droite seulement, dans le flanc et la fosse iliaque correspondante on trouve une matité très nette qui arrive jusqu'à la ligne médiane et qui se déplace fort peu lorsqu'on modifie le décubitus de l'enfant : on n'y perçoit aucune fluctuation.

L'examen de la poitrine démontre l'intégrité du cœur et de la plèvre ; les poumons eux-mêmes paraissent sains, à l'exception du sommet droit où l'on constate sous la clavicule de la submatité avec une respiration un peu plus rude qu'à gauche ; mais il existe des symptômes manifestes d'adénopathie trachéo-bronchique, un souffle bronchique très rude des deux côtés, plus accentué à gauche, de la matité dans la région interscapulaire et une toux sèche, fréquente survenant par quintes.

Les urines sont normales.

Dans la période préopératoire du 30 mars au 9 avril, l'enfant a eu encore une crise de douleurs abdominales très aiguës, lui arrachant sans cesse des cris, avec vomissements incoercibles et diarrhée fétide, très abondante, qui a duré trois jours. Les vomissements et les douleurs ont ensuite cessé, les selles sont restées fréquentes et liquides, l'appétit est un peu revenu et la température a oscillé entre 36°,8 et 37°,4.

On pose le diagnostic de péritonite tuberculeuse chronique avec très peu de liquide, peut-être enkysté, et on le désinfecte par des bains savonneux répétés, des pansements boriqués maintenus constamment sur l'abdomen et l'administration de paquets contenant un gramme de bétol et de salicylate de bismuth.

Le 9 avril, laparotomie par M. Hartmann, aidé par M. Aldibert. Une incision de 5 cent. est faite à égale distance du pubis et de l'ombilic et met à nu successivement la gaine du muscle droit et la graisse sous-péritonéale assez abondante. Le péritoine est saisi et sectionné entre deux pinces ; la boutonnière est agrandie aux ciseaux sur une étendue de 4 cent. Le péritoine ne présente ni injection, ni épaississement ; il est blanc pâle et a l'aspect lisse et lavé ; le grand épiploon très mince et d'apparence normale se

présente au-devant de la plaie; il est refoulé avec une éponge montée. On n'aperçoit aucune granulation tuberculeuse sur le péritoine pariétal voisin de l'incision, ni sur le grand épiploon, ni sur l'intestin qui est, lui aussi, pâle, lisse et lavé. L'index introduit dans l'abdomen ne sent nulle part d'empâtement, d'adhérences, de fausses membranes, mais il rencontre un assez grand nombre de ganglions indurés et hypertrophiés dont quelques-uns ont le volume d'une noisette.

Il ne s'écoule aucun liquide au moment de l'incision péritonéale; on fait un lavage avec deux litres d'eau boriquée, stérilisée et bouillie à 4 0/0, à 37° et cette eau ressort d'abord teintée légèrement en jaune, ce qui prouve qu'il existait un peu d'ascite dans les parties déclives. Pendant cette injection, le pouls monte de 80 à 100 et 110 et revient à 80 dès que l'on cesse l'irrigation.

On suture à la soie le péritoine d'abord, puis le muscle droit et sa gaine; la peau est réunie avec du crin de Florence. Pas de drainage.

9 avril soir. Temp. : 38°. Pouls à 120, fort, régulier. Un vomissement bilieux. Urine seul une heure après l'opération. L'enfant a

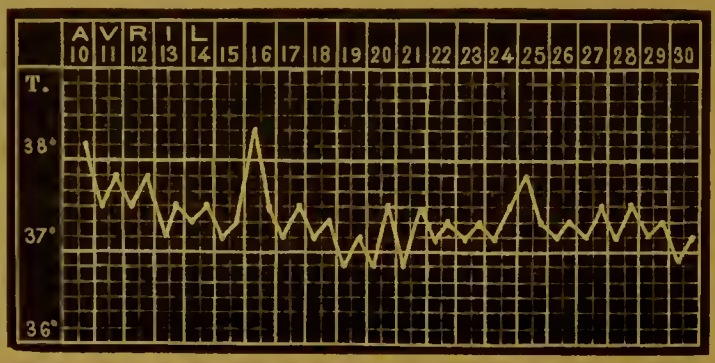

d'abord accusé quelques douleurs abdominales et a essayé d'enlever son pansement; sous l'influence d'une potion avec 5 centigr. d'extrait thébaïque il est devenu tranquille et a dormi dans l'après-midi.

Le 10. Bon état; nuit très calme; a uriné spontanément deux fois. Temp. : matin. 37°,4; soir, 37°,8.

Le 12. Le petit malade n'accuse aucune douleur; il est apyrétique et il demande sans cesse à manger; il a eu hier soir une selle abondante. Suppression de l'extrait thébaïque. Lait. Potages.

Le 14. Excellent état; temp. normale. Absence complète de douleurs. Deux selles par 24 heures. Appétit vorace, crie constamment pour avoir une nourriture plus copieuse.

Le 19. Premier pansement : on enlève tous les points de suture ; réunion complète par première intention. Le ventre est souple, moins volumineux, indolore partout. Absence de toute colique. La température est toujours normale ; le 16 seulement il a 38°,2, à la suite d'une indigestion par excès d'alimentation ; l'enfant, en effet, est toujours glouton et mangerait sans cesse.

Le 25. Apyrexie. Le petit malade reprend des forces; son état général est meilleur, ses joues sont plus colorées, il est moins somnolent et commence à jouer sur son lit.

Le 29. Difficile à surveiller, il a eu encore hier une indigestion et a vomi deux fois; il demande constamment à manger et dévore tout ce qu'on lui donne.

7 mai. L'enfant se lève depuis le 4 mai (il n'avait pas quitté le lit depuis le 10 décembre 1890) ; son état général est excellent, son facies est plus rose, sa figure moins émaciée.

L'abdomen est souple partout ; la submatité du flanc et de la fosse iliaque droits a disparu.

La circonférence ombilicale a diminué d'un centimètre et ne mesure que 54; la mensuration donne de l'ombilic au pubis 7 centim., à l'appendice xiphoïde 12 centim., à l'épine iliaque antérieure et supérieure gauche 10 1/2.

Les membres sont aussi plus gros, les cuisses mesurent 20 centim. et les bras 11 centim. Enfin, son poids est de 13 kil. 800; il a par conséquent, gagné 500 gr. en un mois.

L'amélioration porte surtout sur l'état des fonctions digestives; depuis l'opération, l'enfant dévore et digère facilement, alors que souvent auparavant il ne gardait même pas le lait ; il n'a pas non plus depuis, éprouvé ces douleurs vives, ces coliques qui duraient plusieurs jours et lui arrachaient des cris et des larmes. Enfin, la reprise de ses jeux, le retour de sa gaieté, la disparition de sa somnolence prouvent encore l'amélioration considérable que lui a valu la laparotomie. Quant à ses lésions pulmonaires et médiastines, elles ne sont en rien modifiées.

Il quitte Bichat et rentre quelques jours à Trousseau pour ensuite aller à Forges.

Examen le 31 *janvier* 1892.

Enfant fort et en bonne santé. Poids, 15 kil. 700. Circonférence ombilicale, 53 ; circonférence des cuisses à la partie moyenne, 25 centim.

Ventre souple, indolore, sans induration, sans ascite.

État général excellent : l'enfant joue toute la journée ; il éprouve seulement encore à l'occasion d'écarts de régime quelques coliques intestinales qui durent peu.

Le résultat qu'a donné la laparotomie, dans ce cas, est excellent ; cet enfant immobilisé au lit avec de violentes douleurs, se lève et court aujourd'hui toute la journée ; il ne souffre plus qu'à de rares intervalles, à la suite probablement d'une alimentation défectueuse. Nous ne voudrions pas en conclure que l'incision abdominale suivie de lavage a eu une action directe sur l'évolution de cette tuberculose ganglionnaire ; car, dans ce cas particulier, nous ne pouvons pas affirmer qu'il n'existait pas de péritonite tuberculeuse sus-ombilicale. Mais nous croyons que la laparotomie s'impose dans tous les cas analogues. D'une part, en effet cet enfant avait présenté tous les signes d'une péritonite bacillaire, d'autre part, rien ne prouve, qu'en même temps qu'une tuberculose ganglionnaire évidente il n'existait pas une péritonite sus-ombilicale cachée. En tous cas, l'enfant a bénéficié de l'intervention. C'est là, pour lui, le point important.

Tels sont les trois cas de péritonite tuberculeuse infantile que nous avons eus à traiter l'an dernier dans le service de notre maître M. F. Terrier. Les résultats de l'incision abdominale ont été favorables dans ces trois cas. Ne nous croyant toutefois pas le droit de conclure de l'étude isolée de trois faits, nous nous appuierons sur l'examen des observations antérieurement publiées, laissant toutefois de côté les opérations faites pour des accidents d'occlusion intestinale survenus au cours de la péritonite tuberculeuse.

Observations de laparotomie pour péritonite tuberculeuse chez l'enfant.

	NOM DE L'OPÉRATEUR	INDICATION BIBLIOGRAPHIQUE	SEXE AGE	FORME	EXAMEN HISTOLOGIQUE INOCULATION	TRAITEMENT	RÉSULTAT IMMÉDIAT	RÉSULTAT ÉLOIGNÉ
I.....	**Monnier**.....	ALDIBERT, Th. 1892, p. 121.	F. 11	Ascitique aiguë.	0	Lav. phéniqué.	Mort.....	
II.....	**Treves**.....	*Lancet*, 1887, II, 918.	M. 14	Ascitique subaiguë.	0	Inj. de teinture d'iode diluée.	Amélioration..	M. au bout d'un mois de tubere. miliaire généralisée.
III.....	**Black**.....	*Brit. M. J.*, 1891, I, 648.	F. 15	*Id.*	0	?	Guérison.....	?
IV.....	**O'Callagham**.....	*Dublin J. of Med. Sc.* 1890, I, 472 et 535.	M. 15	*Id.*	0	Lavage eau chaude.	Guérison.....	G. constatée 10 mois après.
V.....	**Roosenburg**.....	ALDIBERT, *loc. cit.*, p. 123.	M. 15	*Id.*	Exam. histol.	Pas de lav...	Guérison.....	G. constatée un an après.
VI.....	**Poncet**.....	PIC, Th. de Lyon...	M. 15	*Id.*	0	Lav. boriqué.	Guérison.....	G. constatée 7 mois après.
VII.....	**Hartmann**.....	Inédite.....	M. 12	*Id.*	Inoculation..	Lav. boriqué.	Guérison.....	G. constatée 10 mois après.
VIII.....	**Meinert**.....	MAURANGE, Th. de Paris, 1889.	F. 4	Ascitique généralisée	0	?	Guérison.....	M. après quelques mois de méningite tuberculeuse.
IX.....	**Alexandroff**.....	*Vratch*, 1881, 165.	F. 3½	*Id.*	Exam. histol.	Drain. pendant 8 j.	Guérison.....	Récid. ; 2e laparotomie 1 mois après. Lavage boriqué. Drainage pendant 6 jours. G.

	NOM DE L'OPÉRATEUR	INDICATION BIBLIOGRAPHIQUE	SEXE AGE	FORME	EXAMEN HISTOLOGIQUE INOCULATION	TRAITEMENT	RÉSULTAT IMMÉDIAT	RÉSULTAT ÉLOIGNÉ
X.....	**Berger**.....	ALDIBERT, *loc. cit.*, p. 133.	M. 14	Ascitique généralisée.	0	Attouchem^ts avec éponge et naphtol camphré	Guérison.....	Le 12e jour fistulisation de la cicatrice. Ecoulem. citrin. G. 3 sem. après, constatée 6 mois plus tard.
XI.....	**Braun**.....	*Berl. klin. Woch.*, 1891, 356.	?	*Id.*	0	?	Guérison.....	?
XII.....	**Cabot**.....	*Bost. M. and. S. J.*, 1888, 121.	F. 3	*Id*	0	Drain. pendant 24 h.	Guérison.....	?
XIII.....	**Ceccherelli**.....	*Soc. ital. de chir.* 1887.	M. 11	*Id.*	Exam. histol.	Lav. au thymol.	Guérison.....	Récid. ; 2e laparot. un mois après. G.
XIV.....	**Clarke**.....	*Brit. Med. J.*, 1887, II, 996, et *Trans. amer. Assoc. of Obstet. and Gynæc.*, 1886, 48.	F. 13	*Id.*	Bacille.....	Lav. phén. 1 %.	Guérison.....	G. constatée 3 mois après.
XV.....	**Dorhn**.....	KUMMEL, *Arch. f., klin. Chir.*, 1888, 39.	F. 4	*Id.*	0	?	Guérison.....	G. constatée 1 an après.
XVI.....	**Howard Marsh**..	*Lancet*, 1887, II, 918.	F. 14	*Id.*	0	Lavage. teinture d'iode 1/1000.	Guérison.....	?
XVII....	**Ruskin Hancock**	*Brit. M. J.*, 1890, II, 1479.	F 15	*Id.*	0	L^e eau bouillie. Drainage.	Guérison.....	G. constatée 6 mois après.
XVIII...	**Lindner**.....	*Berl. klin. Woch.*, 1891, 1154.	G. 5	*Id.*	Exam. histol.	?	Guérison.....	G. constatée 4 mois après.

	NOM DE L'OPÉRATEUR	INDICATION BIBLIOGRAPHIQUE	SEXE AGE	FORME	EXAMEN HISTOLOGIQUE INOCULATION	TRAITEMENT	RÉSULTAT IMMÉDIAT	RÉSULTAT ÉLOIGNÉ
XIX.....	**Domenico Morini**	*Raccoglitore med. Forli*, 1888, V, 444.	F. 13	Ascitique génér.	?	Lav. ac. salicyl. 3 %.	Guérison.....	?
XX.....	**Naumann**.....	*Jahrb. f. Kinderkr.* Bd XXX, Hft 1 et 2	F. 11	*Id.*	0	Lav. ac. salicyl. 3 %.	Guérison.....	Fistulis. temporaire de la cicatrice. G. constatée 10 mois après.
XXI.....	**Petri**.....	KUMMEL, *loc. cit*...	F. 14	*Id.*	0	?	Guérison.....	G. constatée 12 ans après. Pendant ce temps poussées de tuberculoses externes multiples
XXII....	**Roosenburg**.....	*Loc. cit*.....	F. 14	*Id.*	Exam. histol.	Pas de lavage	Guérison.....	G. constatée 2 ans après.
XXIII...	**Waitz**.....	*Assoc. méd. de Hambourg*, oct. 1888.	F. 5	*Id.*	0	Lav. boriqué.	Guérison.....	G. constatée 7 mois après.
XXIV...	**Pinard** et **Kirmisson**.	*Ann. de gyn.*, 1891, II, 171.	F. 3	*Id.*	0	Lav. boriqué.	Guérison.....	?
XXV. ...	**Mayo Robson**...	*Lancet*, 1892, I, 598.	F. 15	*Id.*	Exam. histol.	Lav. boriqué.	Guérison.....	G. constatée 2 ans après.
XXVI ...	**Berger**.....	ALDIBERT, *loc. cit*..	F. 12	Ascitique enkystée.	0	Attouchemnt. naphtol. camphré.	Guérison.....	G. constatée 7 mois après.
XXVII...	**Cabot**.....	*Bost. M. and S. J.*, 1888, 121.	F. 16	*Id.*	Exam. histol.	Drainage....	Guérison.....	Fistule abdominale.
XXVIII..	**Ceccherelli**.....	*Loc. cit*.....	M. 13	*Id.*	.....	Lav.....	Guérison.....	?

	NOM DE L'OPÉRATEUR	INDICATION BIBLIOGRAPHIQUE	SEXE AGE	FORME	EXAMEN HISTOLOGIQUE INOCULATION	TRAITEMENT	RÉSULTAT IMMÉDIAT	RÉSULTAT ELOIGNÉ
XXIX..	**Ceccherelli**	*Loc. cit.*	F. 8	Ascitique enkystée	Bacilles.	Lav.	Guérison.	?
XXX....	**Elliot**	*Bost. M. and S. J.*, 1888, 493.	F. 14	*Id.*	Exam. histol. bacilles.	Ni lavage, ni drain.	Guérison.	G. constatée 1 an ½ après.
XXXI...	**Lohlein**	*Deutsch. med. Woch.*, 1889, n° 32.	F. 15	*Id.*	Exam. histol.	Drainage.	Guérison.	Fistule.
XXXII..	**Schmidt**	*Centr. f. Gyn.*, août 1889.	F. 14	*Id.*	0	Lav. sublimé drain. avec gaze iodoformée.	Guérison.	G. constatée 9 mois après.
XXXIII..	**Tscherning**	*Vratch*, 1891, 378.	M. 5	*Id.*	0	?	Guérison.	?
XXXIV..	**Tscherning**	*Loc. cit.*	F. 15	*Id.*	0	?	Guérison.	?
XXXV...	**Jacobs**	*Clinique*, 1890, 418.	F. 3½	Fibreuse sèche	0	Lavage.	Guérison.	G. constatée après 3 mois.
XXXVI..	**Keetley**	*Lancet*, 1890, II, 1026.	F. 16	*Id.*	0	Ni lavage, ni drain.	Guérison.	G. constatée après un an.
XXXVII.	**Schmalfuss**	KUMMEL, *loc. cit.*	F. 16	*Id.*	Exam. histol.	Ni lavage ni drain.	Guérison.	G. constatée après 6 mois.
XXXVIII	**Bradford**	*Bost. M. and S. J.*, 1888, 534.	M. 6	*Id.*	0	Drainage.	Guérison.	G. constatée après 5 mois.
XXXIX..	**Schmitz**	*Cent. f. Gyn.*, 1891, 437.	F. 3	*Id.*	Exam. histol.	Attouc. avec iodoforme.	Guérison.	G. constatée après 6 mois.
XL.....	**Caspersohn**	*Cent. f. Chir.*, 1890, 807.	M. 14	Ulcéreuse sèche.	Exam. histol.	Lav. sublimé	Guérison.	G. constatée après un an.

	NOM DE L'OPÉRATEUR	INDICATION BIBLIOGRAPHIQUE	SEXE AGE	FORME	EXAMEN HISTOLOGIQUE INOCULATION	TRAITEMENT	RÉSULTAT IMMÉDIAT	RÉSULTAT ÉLOIGNÉ
XLI.....	**Miller**.....	*Edinb. M. J.*, 1890, II, 341.	F. 10	Suppurée général.	0	Lavage acide borique. Drainage 3 jours.	Guérison.....	?
XLII.....	**Wright**.....	*Lancet*, 1891, I, 364.	F. 1	Suppurée enkystée.	0	Lav. Drain.	Mort le 3e jour.	—
XLIII....	**Hartmann**.....	*Inédite.*	F. 9 ½	*Id.*	Inoculation.	Lavage acide borique. Drain.	Guérison.....	Fistule stercorale pendant 7 mois. G. constatée après 8 mois.
XLIV....	**Hedrich**.....	*Gaz. méd. Strasbourg*, 1890, 90.	M. 7	Suppurée périombil.	Exam. histol.	Gratt., chlor. de zinc. Drain.	Guérison après contre-ouverture.	Fistule stercorale persistante après 10 mois.
XLV.....	**De St-German**..	LAUNOIS, *France méd.*, 1882, II, 25.	F. 5	*Id.*	0	Lav. boriqué Drainage 3 semaines.	Guérison.....	?
XLVI....	**Hartley**.....	*Brit. Med. J.*, 1890, I, 136.	M 2 ½	*Id.* Avec fist.	0	Grattage....	Guérison.....	G. constatée après un an.
XLVII...	**Lannelongue**....	CAUSSADE, *Rev. mal. enf.*, 1888 p. 350.	M. 12	Supp. périhépat.	0	Résection du bord du thorax. Drain.	Guérison.....	?
XLVIII..	**Hartmann**.....	*Inédite.*	M. 6	Tubercul. mésent. ascit. minime	0	Lav. boriqué	Guérison.....	G. constatée après 9 mois.

Le tableau ci-joint, outre nos trois cas personnels renferme quarante-cinq observations. Sur ces 48 enfants laparotomisés, nous trouvons 46 guérisons et 2 morts immédiates soit une mortalité de 4,16 0/0. Parmi les guérisons un certain nombre n'ont pas été suivies et ne peuvent compter que comme succès opératoires, nous les laisserons de côté. Nous ne prendrons que celles qui ont été constatées après un an et plus; dans ce dernier groupe, nous trouvons 10 cas qui étaient guéris encore un an après et trois deux ans après, soit 11 guérisons sur 46 ou environ une sur quatre qui peuvent compter comme définitives.

On peut reprocher, à cette statistique, de comprendre des cas qui peuvent n'être que des péritonites chroniques simples. Il est donc nécessaire de faire un second triage et de ne faire entrer en ligne de compte que des péritonites démontrées bacillaires par l'histologie ou des inoculations bactériologiques. Notre tableau nous donne 18 cas qui offrent ces conditions de certitude. Or sur 18 cas, nous avons 18 guérisons dont deux se maintenaient après un an, trois après un an et demi, et une après deux ans : cela fait 6 cas sur 18 ou un tiers dont la guérison peut être regardée comme assurée.

Ces chiffres se passent de commentaires ; ils prouvent d'une façon éclatante que la laparotomie donne d'excellents résultats dans la péritonite tuberculeuse de l'enfant.

Comment produit-elle ses résultats ? Quel est son mode d'action ?

Il est encore difficile de le déterminer exactement, malgré le très grand nombre d'hypothèses qui ont été émises sur ce sujet. Pour Lauenstein, la sécheresse et la lumière étant nuisibles au bacille, la laparotomie n'agirait que par la soustraction du liquide et l'exposition du péritoine à la lumière solaire. Pour Cameron, l'action curative s'obtient en enlevant les ptomaïnes qui résultent de l'évolution du bacille, s'accumulent dans le liquide ascitique, qui résorbées favorisent la propagation de la maladie dans d'autres organes. Pour van de Warker, le tubercule déterminerait, par sa présence, un

processus phlegmasique sur la séreuse et celle-ci enflammée deviendrait ainsi un excellent terrain de culture pour le bacille ; en combattant ce processus inflammatoire, on favoriserait la régression de l'infection spécifique. Pour Vierordt, l'incision agit surtout en combattant l'ascite : elle supprime les gênes circulatoire et respiratoire et fait cesser l'influence paralysante de la séreuse enflammée sur les muscles sous-jacents, faisant ainsi cesser l'auto-intoxication qui résulte de la rétention du contenu intestinal.

Le plus grand nombre des auteurs admet que la laparotomie favorise seulement la régression et la transformation fibreuse du tubercule, par un mécanisme, il est vrai, indéterminé. Cette manière de voir paraît réellement établie, car elle est démontrée par des autopsies faites plus ou moins longtemps après la laparotomie, à la suite de morts par maladies intercurrentes. Quant au mécanisme intime par lequel se fait cette transformation, il est encore incertain. On peut cependant supposer que les adhérences généralisées et étendues qui se développent rapidement sur le péritoine après l'opération (comme le démontrent de nouvelles interventions faites peu après les premières pour des récidives), entrent pour une large part dans la formation secondaire de cette sclérose périgranulique.

La laparotomie n'agit pas seulement par la soustraction du liquide car elle est curatrice dans les formes sèches aussi bien que dans les formes ascitiques ; elle n'agit pas non plus par l'emploi des lavages ou des poudres antiseptiques, car bien des succès ont été obtenus sans ces modificateurs. Elle paraît seulement favoriser le développement d'adhérences généralisées qui, comme nous l'avons dit, doivent jouer un certain rôle dans la transformation fibreuse ultérieure que subit le tubercule.

En tous cas, quel que soit le mode d'action de la laparotomie dans la péritonite tuberculeuse de l'enfant, la seule que nous étudions ici, un fait est certain c'est qu'elle agit réellement et d'une manière favorable. Faut-il se contenter de la simple incision ? Faut-il faire ensuite un lavage ?

Faut-il drainer ? Autant de questions qui ne sont pas encore définitivement tranchées. Quant à nous, nous faisons suivre l'incision d'un lavage avec une solution boriquée. Ce lavage ne complique guère l'intervention et nous paraît rationnellement indiqué, car il assure l'élimination plus complète du liquide tuberculeux, fait important aujourd'hui que l'on sait que les bacilles même morts continuent à conserver une action délétère énergique (1).

Le drainage, à part le cas de péritonite suppurée, nous paraît, au contraire, contre-indiqué. Il est inutile et ne peut qu'être le point de départ d'infections secondaires, de fistules longues, etc.

Faite dans ces conditions, la laparotomie dans la péritonite tuberculeuse de l'enfant nous paraît destinée à assurer la guérison de nombreux malades.

Il ne faudra toutefois pas se laisser aller à opérer toutes les péritonites tuberculeuses que l'on observera. L'intervention n'est indiquée que lorsque l'état péritonéal semble occuper une place des plus importantes dans les manifestations tuberculeuses. Cette année même, nous avons refusé d'opérer deux enfants, l'un parce que les symptômes intestinaux étaient absolument rebelles à tout traitement méthodique, l'autre parce qu'il présentait quelques jours après son entrée dans le service des signes d'angine tuberculeuse aiguë. Dans les deux cas, la mort rapide en nous permettant de constater *de visu* l'existence d'ulcérations intestinales multiples ou d'une granulie, nous a montré que l'opération était bien réellement contre-indiquée. Au contraire, la fièvre et l'état cachectique bien loin de contre-indiquer l'opération, nous paraissent dans les cas où ils sont principalement en rapport avec l'état péritonéal une indication formelle et urgente à l'intervention quelle que soit la forme de péritonite en présence de laquelle on se trouve.

(1) STRAUSS et GAMALEIA. Contribution à l'étude du poison tuberculeux. *Arch. de méd. expérim.* Paris, 1er novembre 1891, t. III, p. 705.

IMPRIMERIE LEMALE ET Ce, HAVRE